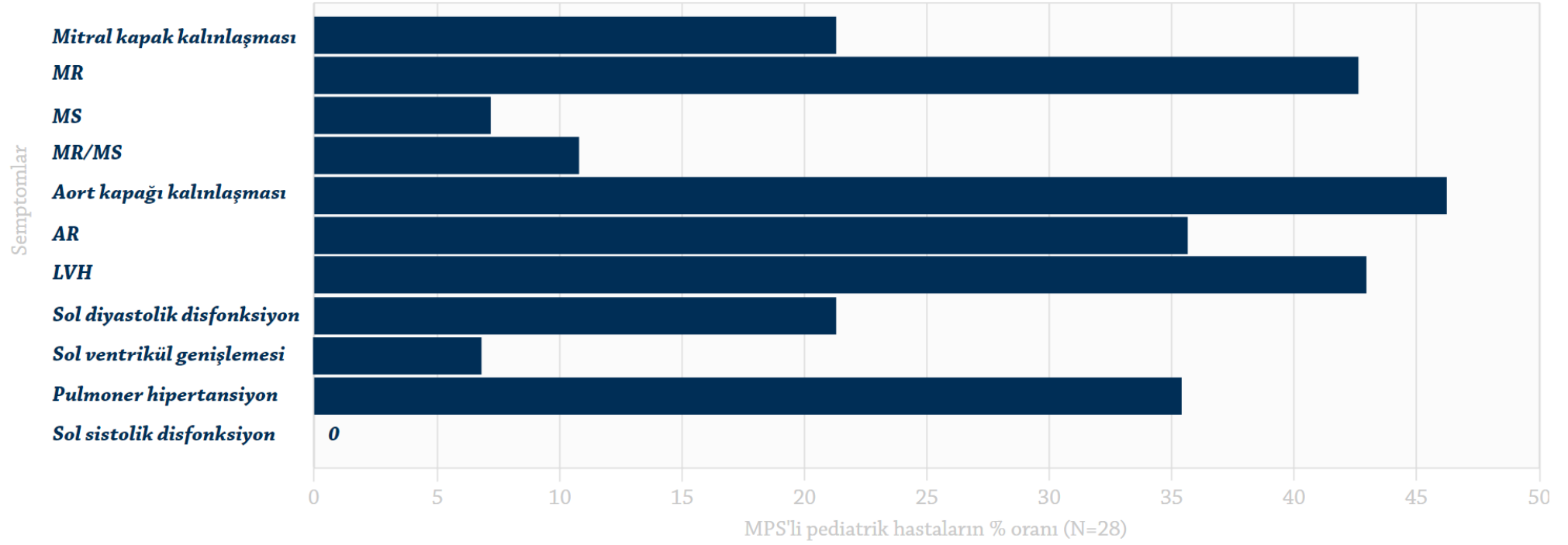


### Ekokardiyografik deęerlendirmeden ıkan yaygın kardiyak semptomlar<sup>1,a</sup>



Braunlin, *J Inherited Metab Dis*, 2011'den uyarlanmıřtır.

Kısaltmalar: AR, aort yetersizlięi; LVH, sol ventrikül hipertrofisi, MR, mitral yetersizlik; MS, mitral stenoz; MR/MS, her iki lezyon;

<sup>a</sup>Yařları 2-14 arasında olan, MPS I, II, III, IV, VI ve VII bulunan 28 hastada yapılan deęerlendirme. Bu hastalarda en yaygın grlen kardiyak bulgular sol kapak lezyonları, sol ventrikl hipertrofisi ve pulmoner hipertansiyon olmuřtur.